

Atlas digital animado de Anatomía Topográfica

Técnica de Disección

Indice

1 Técnica de disección	7
2 Bibliografía	41

1 Técnica de disección

Antes de exponer los principios generales de la técnica anatómica de la disección debemos hacer énfasis que al margen de la habilidad personal o la calidad del material está el conocimiento teórico que se tenga sobre la región a diseccionar. Es decir, conocer sus límites, planos que la componen y elementos que la integran.

La disección se basa en la observación de tres principios generales: reconocimiento, identificación y limpieza:

1. **Reconocimiento.** Por reconocimiento entendemos el saber diferenciar en el cadáver, por la textura y coloración, los diferentes elementos que configuran el cuerpo humano (venas, arteria, nervios, músculos, etc.). Así se evitarán errores como el de confundir nervios por arterias o bridas aponeuróticas por nervios.

2. **Identificación.** La identificación no consiste sólo en diferenciar si se trata de una arteria o una vena, sino de especificar de qué arteria o vena se trata. Por lo tanto, recomendamos un profundo conocimiento teórico de la región antes de iniciar la disección de cualquier plano de la misma.

3. **Limpieza.** Consiste en la exposición de los elementos una vez identificados con el mínimo revestimiento de grasa. Para tal fin deberemos disponer de un material adecuado y proceder de una manera metódica y precisa siguiendo los consejos que se explican a continuación. En general la limpieza nos permitirá exponer de forma clara y nítida todos los elementos de cada región así como sus relaciones.

1.1 Disección de la piel

Para levantarla se procederá a realizar con el bisturí una incisión a partir de las líneas recomendadas que interesan únicamente a la piel (fig. 1). Se cogerá la piel por uno de sus ángulos y con la pinza con dientes, y mediante tracción, facilitaremos la sección del bisturí hasta que acabemos de reclinarla totalmente. Se debe vigilar siempre que el grosor de la piel no exceda de sus límites, es decir que no incluya tejido celular subcutáneo, pues en este caso estaremos también levantando los elementos vasculonerviosos, o

musculares como en el caso del cuello (platisma colli), que se encuentran en este segundo plano. Plano que será diseccionado identificando y limpiando cada una de las estructuras que lo componen.

1.2 Disección de fascias y aponeurosis

Para su disección se usa como material pinzas y tijeras de punta roma. Se procederá en el sentido en el que estén orientadas las fibras. Existen tres tipos de aponeurosis: una de envoltura de toda la región (fascias del cuello), otras de envoltura de estructuras u órganos particulares (vasculonerviosa, tiroidea) y otras de inserción (fijación del tendón del digástrico). Las aponeurosis que envuelven una región por lo general son gruesas y resistentes. Por su cara profunda suministran tabiques intermusculares que compartimentan la región anatómica en diferentes celdas. Se recomienda siempre tras su limpieza no

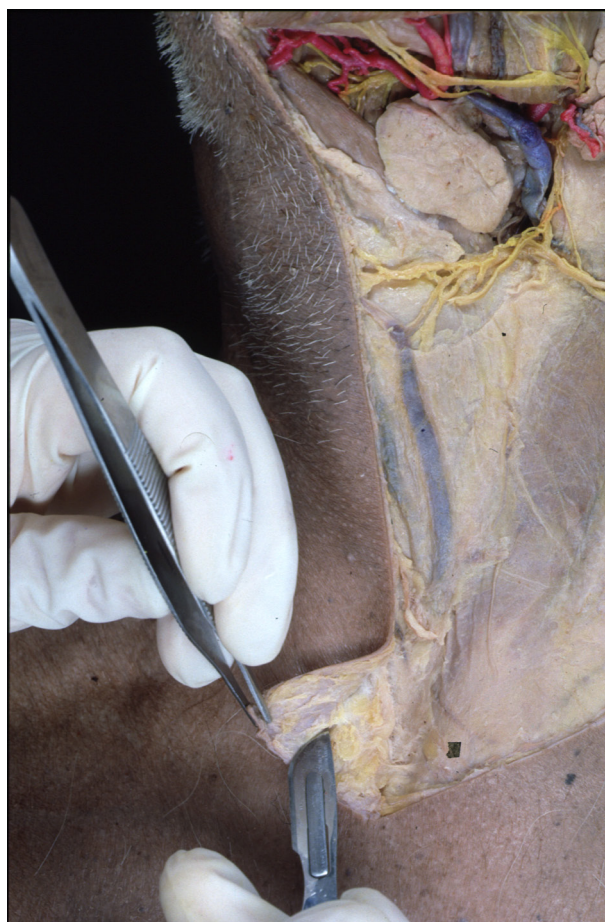

Figura 1

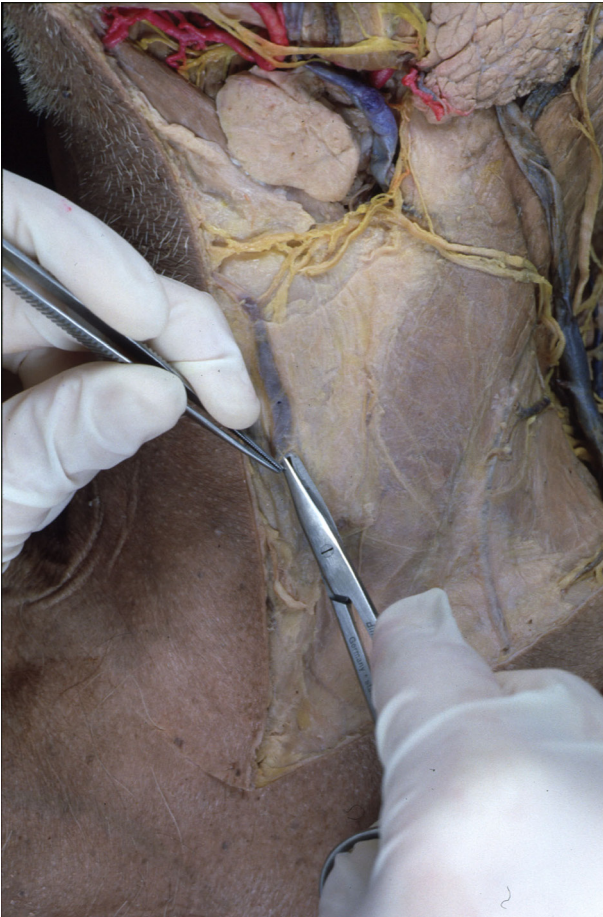


Figura 2

extirparlas en su totalidad, sino dejarlas fijas por uno de sus lados para poderlas reclinar con facilidad, y de esta forma poder reconstruir la región con todos sus planos. Las fascias que envuelven a los elementos particulares (músculos, vasos, etc..) se recomienda extraerlas para poder poner en evidencia las estructuras que envuelven. Las aponeurosis de inserción, salvo excepción siempre se conservan.

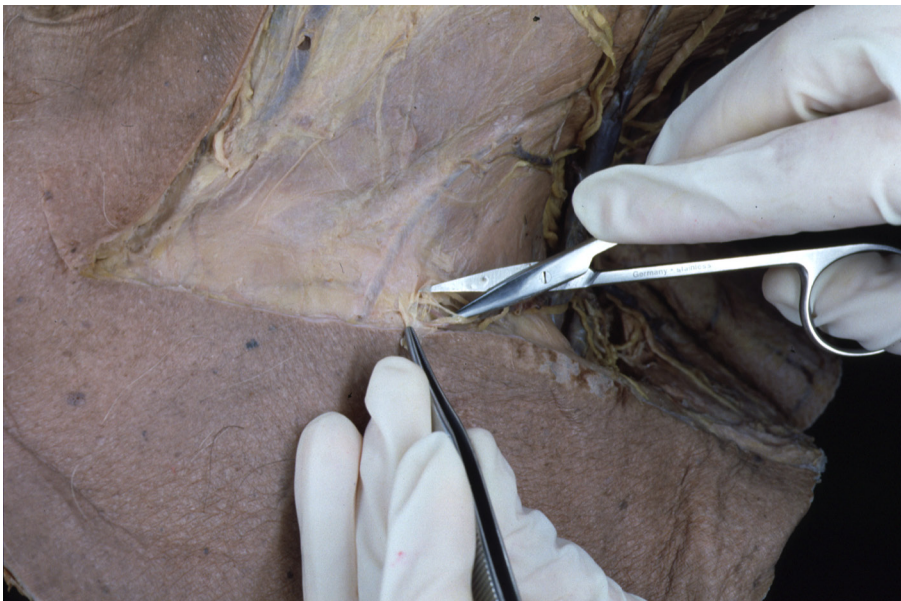

Figura 3

Conocer bien la situación, extensión y relaciones de las fascias es el secreto para realizar una perfecta disección por planos. Si levantamos correctamente las fascias sólo deberemos preocuparnos de los elementos que las atraviesan, que generalmente son pocos, y no de los elementos contenidos en los diferentes planos.

1.3 Disección de venas y arterias

El material a utilizar serán pinzas sin dientes y tijeras de punta fina (fig. 2). Las arterias y venas se deben manipular con mucho cuidado, pues al estar los cadáveres fijados en soluciones conservantes, los tejidos han perdido su primitiva elasticidad, lo que les hace sumamente frágiles. La técnica de limpieza consistirá en pinzar la vaina conectiva que los envuelve y denudarla paulatinamente, en el caso de las arterias, en sentido proximo-distal, es decir, en el sentido en que fluye la corriente sanguínea, y al revés en el caso de las venas, en sentido disto-proximal. Esta secuencia, basada en el conocimiento teórico, nos permite identificar y limpiar las diferentes colaterales que da o recibe el tronco principal. La longitud a disecar está en relación directa con el calibre de los vasos y su implicación funcional. No perder el tiempo disecando la pequeñas colaterales que se distribuyen en el mismo territorio.

1.4 Disección de nervios

El material a utilizar serán pinzas sin dientes y tijeras de punta fina (fig. 3). La técnica de limpieza consistirá en pinzar la vaina conectiva que los envuelve y denudarla paulatinamente en sentido proximo-distal, es decir, de mayor a menor

grosor del tronco nervioso. De esta manera, al igual que con los vasos, nos evitaremos la sorpresa de seccionar colaterales al no haber procedido de forma sistemática en su identificación.

No olvidar, que los nervios al igual que los vasos, se desecan rápidamente cuando se encuentran fuera de sus recipientes de conservación, por eso no es infrecuente observar que elementos completamente limpios, por acción de la evaporación provocada por la iluminación, aparecen completamente quemados en el plazo de media hora. Por lo tanto se recomienda, exponer a la iluminación sólo el área que estamos diseccionando y mojarla frecuentemente.

1.5 Disección de los músculos y tendones

Para diseccionar un músculo sin desgarrarlo es necesario usar pinzas sin dientes y tijeras de punta fina siguiendo la dirección de sus fibras. Un hecho práctico que nos puede ayudar en la limpieza es tensar el músculo y mojarlo para facilitar el levantamiento de la fascia de envoltura. La disección del músculo no se ha completado hasta dejar en evidencia sus orígenes e inserciones. Una regla habitual en algunos tratados de disección es la sección del vientre muscular para facilitar el acceso a planos más profundos. Nosotros desaconsejamos esta práctica por la de la desinserción del origen o inserción, pues este último método permite una más realista recomposición de la región anatómica una vez acabada la disección.

1.6 Resumen

Para que una disección sea provechosa deberemos proceder con el siguiente método:

1. Antes de diseccionar **estudiar en profundidad la región**. para que seamos nosotros los que busquemos a los elementos y no ellos los que nos encuentren. Sí existe algo más doloroso que la sección de un elemento noble, error que puede cometer cualquiera, es el de no saber de que elemento se trata.

2. Proceder en cada plano ordenadamente siguiendo los tres principios fundamentales, reconocimientos, identificación y limpieza, **no pasando a otro plano hasta que hallan sido perfectamente limpiadas todas las estructuras que lo integran**. Nunca se debe abandonar la disección de un elemento por otro, hasta que no este completamente diseccionado y limpio el primero.

3. **Diseccionar lentamente**, no corre peligro la vida del donante, "la lentitud del gesto da la precisión, la dirección y más tarde la rapidez (Latarjet)". De esta forma no caeremos en el desánimo que provoca la sección de cualquier estructuras por haber obrado con precipitación.

4. Recordar que la iluminación provoca la evaporación del agua de los tejidos y desecación de las estructuras. **Humedecer cada media hora la preparación**.

2 Bibliografía

Bergman RA, Thompson SA, Afifi y Saadeh FA. Compendium of Human Variation. Baltimore: Urban & Schwarzenberg; 1986.

Federative Committee of Anatomical Terminology (FCAT). Terminología Anatómica. Madrid: Médica Panamericana; 2001.

Mezquita D. Manual de Técnica Anatómica. Madrid :Mezquitamor ; 1957

Richet A, Traite d'Anatomie Médico-chirurgicale. Paris: F Chamerot, Libraire-Éditeur; 1860.

Romanes GJ. Cunningham's Manual of Practical Anatomy (Vols. 1-3). Oxford: Oxford University Press. 1986.

Rouvière H. Précis d'Anatomie et de Dissection (Tome I-II). Paris: Masson ; 1930.

Testut L y Jacob O. Tratado de Anatomía Topográfica con Aplicaciones Medicoquirúrgicas (Vols.1-2). Barcelona: Casa Editorial P. Salvat; 1923

Testut L, Jacob O & Billet . Manual de Dissección. Barcelona: Salvat; 19

Tillaux P. Tratado de Anatomía Topográfica. Barcelona:Hisjos de Espasa; 1901

Töndury G. Anatomía Topográfica y Aplicada. Barcelona: Editorial Científico Médica.

Zuckerman L. A New System of Anatomy. A Dissector's Guide and Atlas. Oxford: Oxford University Press; 1981.